

СТАНДАРТИЗИРОВАННЫЙ ПРОТОКОЛ ОПИСАНИЯ РЕЗУЛЬТАТОВ КОНУСНО-ЛУЧЕВОЙ КОМПЬЮТЕРНОЙ ТОМОГРАФИИ КИСТИ ПРИ РЕВМАТОИДНОМ АРТРИТЕ

УДК 617.576.–073.756.8+616.72-002.77

Поступила 25.05.2015 г.

© **Д.В. Макарова**, к.м.н., ассистент кафедры лучевой диагностики¹;
К.В. Кушнир, к.м.н., начальник Центра лучевых методов диагностики²

¹Московский государственный медико-стоматологический университет им. А.И. Евдокимова, Москва, 127473, ул. Десятская, 20/1;

²Главный клинический госпиталь Министерства внутренних дел Российской Федерации, Москва, 123060, ул. Народного ополчения, 35

Цель исследования — разработать стандартизированный протокол описания результатов конусно-лучевой компьютерной томографии (КЛКТ) кисти при ревматоидном артрите.

Материалы и методы. Проанализированы результаты исследований с помощью КЛКТ 112 кистей пациентов (n=56) в возрасте от 36 до 67 лет с серопозитивным течением ревматоидного артрита средней степени активности в анамнезе. КЛКТ кистей выполняли на конусно-лучевом компьютерном томографе NewTom 5G (QR s.r.l., Италия) с размером плоскопанельного детектора — 200×250 мм, максимальным размером поля сканирования — 180×160 мм, оборотом гентри вокруг зоны интереса — 360°. Сканирование кистей проводилось от дистальных метафизов костей предплечья до ногтевых концов дистальных фаланг пальцев кисти. Режим сканирования — patient scan (время экспозиции — 3,6 с, ускоряющее напряжение рентгеновской трубки — 110 кВ, сила тока — 0,6–0,8 мА), тип сканирования — regular scan, время сканирования — 18 с. КЛКТ-исследования кистей проводили в специализированных укладках, позволяющих охватить зону интереса.

Результаты. Разработан стандартизированный протокол описания конусно-лучевого исследования кисти, документирующий все основные изменения при ревматоидном артрите: утолщение мягких тканей, эрозии и кистовидную перестройку, остеопороз, сужения суставных щелей, подвывихи, деформации костей и участки остеолиза. Значимые изменения протоколируются в баллах согласно методам Sharp и SENS. Использование стандартизированного протокола позволяет унифицировать и структурировать описание исследования, облегчает рентгенологическую оценку изменений кисти при КЛКТ у пациентов с ревматоидным артритом.

Ключевые слова: конусно-лучевая компьютерная томография; стандартизированный протокол; ревматоидный артрит; костная структура.

English

A Standardized Protocol for Cone-Beam Computed Tomography of the Hand and Wrist in Rheumatoid Arthritis

D.V. Makarova, MD, PhD, Assistant, Department of Radiology¹;

K.V. Kushnir, MD, PhD, Chief of Radiology Center²

¹Moscow State University of Medicine and Dentistry named after A.I. Evdokimov, 20/1 Delegatskaya St., Moscow, 127473, Russian Federation;

²Main Clinical Hospital, Ministry of Internal Affairs of the Russian Federation, 35 Narodnogo opolcheniya St., Moscow, 123060, Russian Federation

The aim of the investigation was to develop a standardized protocol for description of the results of cone-beam computed tomography (CBCT) of the hand and wrist in rheumatoid arthritis.

Materials and Methods. The results of 112 hand and wrist CBCT examinations (n=56) were analyzed in patients aged from 36 to 67 with medium-active seropositive rheumatoid arthritis in anamnesis. The hand and wrist CBCT was carried out using a NewTom 5G cone-beam computed unit (QR s.r.l., Italy) having a 200×250 mm flat-panel detector, 180×160 mm field of view (maximum), and a 360° gantry rotation around the region of interest. The hand and wrist scanning was carried out from the distal metaphysis of the forearm bones to the nail ends of the distal phalanges of the fingers. Scan mode — patient scan (exposure time — 3.6 s, X-ray tube boosting voltage — 110 kW, current — 0.6–0.8 mA), scan pattern — regular scan, scan time — 18 s. The CBCT examinations of the wrists and hands were performed using special-purpose setups allowing complete coverage of the region of interest.

Для контактов: Макарова Дарья Валерьевна, e-mail: mdvmail@mail.ru

Results. A standardized protocol was designed for the description of hand and wrist cone-beam examination that documents all the major changes resulting from rheumatoid arthritis: soft tissue thickening, erosions and cystic-like changes, osteoporosis, narrowing of the joint spaces, incomplete dislocations, bone deformities and areas of osteolysis. Significant changes are recorded in point form, according to the Sharp or SENS methods. Application of the standardized protocol allows unification of the structuring of the examination description, and facilitates X-ray assessment of changes in the hand and wrist during CBCT in patients with rheumatoid arthritis.

Key words: cone-beam computed tomography; standardized protocol; rheumatoid arthritis; osseous structure.

Ведущим клиническим проявлением ревматоидного артрита (РА) является суставной синдром различной степени выраженности, в том числе острый полиартрит с преимущественным вовлечением суставов кистей и стоп, а также рецидивирующий бурсит и теносиновит лучезапястных суставов [1–4]. Преимущества магнитно-резонансной томографии (МРТ) и ультразвуковых исследований (УЗИ) в диагностике воспалительного процесса и деструктивных изменений суставов у пациентов с РА подробно отражены в публикациях последних лет [3, 5]. В 2013 г. были представлены рекомендации Европейской лиги борьбы с ревматизмом (EULAR), в соответствии с которыми стандартная рентгенография должна применяться на первом этапе диагностики повреждений кисти и стопы у пациентов с РА. При отсутствии изменений показано выполнение УЗИ и/или МРТ [5].

Однако зачастую в повседневной клинической практике лучевая диагностика РА, в особенности оценка выраженности поражения суставов кистей и стоп, осуществляется только по стандартным рентгенограммам. Согласно отечественным рекомендациям, при формулировке диагноза у таких пациентов необходимо указывать клинические особенности заболевания (артрит, внесуставные поражения), вариант (по наличию ревматоидного фактора), особенности течения, степень активности (с учетом клинико-лабораторных данных), степень нарушения функциональной активности, а также рентгенологическую стадию. В первую очередь рентгенологическая стадия оценивается по рентгенологическим изменениям в мелких суставах кистей и дистальных отделах стоп. Для этой цели в настоящее время наиболее широко используется рентгенологическая классификация РА по O. Steinbrocker (1949). Согласно этой классификации выделяют 4 стадии заболевания [2, 4].

Для оценки прогрессирования изменений в суставах при РА по методам Larsen, Sharp и SENS значимыми являются наличие и степень эрозирования суставных поверхностей и сужения суставных щелей [4, 6–8]. К сожалению, стандартная рентгенография далеко не всегда позволяет детально оценить изменения костной структуры при РА [3, 5, 9]. По мнению некоторых авторов [10], наиболее информативной для выявления характерных рентгенологических изменений считается мультисрезовая компьютерная томография (КТ), однако применение ее в клинической практике ограничено множеством факторов, в том числе сравнительно высокой лучевой нагрузкой.

В настоящее время благодаря появлению современных специализированных конусно-лучевых ком-

пьютерных томографов стало возможным проведение исследований дистальных отделов верхних и нижних конечностей. В основе получения изображения при конусно-лучевой компьютерной томографии (КЛКТ) лежит сканирование исследуемой области импульсным пучком рентгеновских лучей, сфокусированных таким образом, что излучение распространяется в виде конуса. В дальнейшем ослабленное тканями рентгеновское излучение попадает на плоскопанельный детектор. Благодаря конусно-лучевой технологии всего за один оборот рентгеновской трубки вокруг исследуемого объекта получается первичное трехмерное изображение, готовое к дальнейшей постпроцессорной обработке. Еще одним важным преимуществом КЛКТ в сравнении с мультисрезовой КТ является значительный потенциал для снижения дозы облучения пациентов за счет малого времени прямого воздействия рентгеновского излучения и высокой чувствительности плоскопанельного детектора. Данные возможности и преимущества позволяют КЛКТ служить альтернативой мультисрезовой КТ при исследованиях кистей пациентов с РА [9, 11–13].

В доступной литературе встречаются лишь единичные публикации, освещающие возможности применения КЛКТ у пациентов с РА [11]. Кроме того, отсутствует стандартизированный протокол описания результатов подобных исследований.

Цель исследования — разработка стандартизированного протокола описания результатов конусно-лучевой компьютерной томографии кисти при ревматоидном артрите.

Материалы и методы. На базе Центра лучевых методов диагностики Главного клинического госпиталя МВД РФ были проанализированы результаты 112 КЛКТ-исследований кистей пациентов (n=56) в возрасте от 36 до 67 лет с серопозитивным течением РА средней степени активности в анамнезе. Среди них было 42 женщины и 14 мужчин. Длительность заболевания варьировалась от 1,5 до 30 лет. В группу наблюдения не включались лица с очень ранней (<6 мес) и ранней (6 мес–1 год) стадиями заболевания. Развернутая стадия РА (длительность заболевания >1 года, с типичными симптомами) была диагностирована у 26,8% (n=15) обследованных, поздняя (>2 лет, с наличием выраженных деструктивных изменений и осложнений) — у 73,2% (n=41). По активности РА (шкала DAS28) пациенты разделились следующим образом: II ФК — средняя (3,2–5,1) — 25 человек (44,6%), III ФК — высокая (>5,1) — 31 человек (55,4%).

Исследование проведено в соответствии с Хельсинкской декларацией (принятой в июне 1964 г. (Хельсинки, Финляндия) и пересмотренной в октябре

2000 г. (Эдинбург, Шотландия)) и одобрено локальным этическим комитетом. Все пациенты дали письменное информированное согласие на проведение КЛКТ-исследования и научный анализ их данных.

КЛКТ кистей выполняли на конусно-лучевом компьютерном томографе NewTom 5G (QR s.r.l., Италия) со следующими техническими характеристиками: размер плоскопанельного детектора — 200×250 мм, максимальный размер поля сканирования — 180×160 мм, оборот гентри вокруг зоны интереса — 360°. Сканирование кистей проводилось от дистальных метафизов костей предплечья до ногтевых концов дистальных фаланг пальцев кисти. Режим сканирования — patient scan (время экспозиции — 3,6 с, ускоряющее напряжение рентгеновской трубки — 110 кВ, сила тока — 0,6–0,8 мА), тип сканирования — regular scan, время сканирования — 18 с. КЛКТ-исследования кистей выполняли в специализированных укладках, позволяющих охватить зону интереса.

В ходе постпроцессорной обработки томограмм, полученных при КЛКТ кисти, для определения выраженности суставного синдрома применяли метод общей оценки изменений в суставах при РА по классификации О. Steinbrocker (1949). Для этого отмечалось наличие/отсутствие следующих рентгенологических симптомов РА:

диффузного периартикулярного утолщения и уплотнения мягких тканей;

остеопороза (околосуставного и генерализованного); кистовидной перестройки; сужения суставных щелей; эрозий суставных поверхностей (краевых, компрессионных и в местах прикрепления связок) и участков остеолиза; костных анкилозов; деформаций костей; подвывихов и вывихов.

В дальнейшем по аналогии с работой со стандартными рентгенограммами применяли количественные методы оценки изменений в суставах при РА: Sharp в модификации van der Heijde (1989) и SENS (Simple Erosion Narrowing Score).

По методу Sharp в модификации van der Heijde оценивали состояние суставных поверхностей костей 16 суставов на предмет эрозивных изменений и степень сужения суставных щелей 15 суставов в каждой кисти. В зависимости от количества эрозий и выраженности сужения присваивали баллы. Суммарное количество баллов для обеих кистей могло составлять от 0 до 280.

При использовании метода SENS производили простой подсчет эрозий в 32 суставах и/или сужений суставных щелей в 30 суставах кистей. Сумма баллов для обеих кистей варьировала в интервале от 0 до 62.

Результаты и обсуждение. Для унификации данных, а также для оптимизации процесса общего или количественного подсчета выявленных изменений в

Пример стандартизированного протокола описания конусно-лучевой компьютерной томографии левой кисти

Суставы	Мягкие ткани	Сужение	Подвывихи	Анкилоз	
Лучезапястный	+	2–3	–	–	
Головчато-ладьевидно-полулунный	+	3	–	–	
Ладьевидно-трапецевидный	+	3	–	–	
Запястно-пястные	+	3–3–3–3	–	–	
Пястно-фаланговые	+	2–3–2–2–2	–	–	
Проксимальные межфаланговые	–	1–1–1–1–0	–	–	
Дистальные межфаланговые	–	0–0–0–0	–	–	
Кости	Пороз	Кисты	Эрозии	Остеолиз	Деформация костей
Эпифиз локтевой	+	+	2	–	–
Эпифиз лучевой	+	+	3	–	–
Ладьевидная	+	+	3	–	–
Полулунная	+	+	3	–	–
Трехгранная	+	+	3	–	–
Гороховидная	+	+	2	–	–
Кость-трапеция	+	–	2	–	–
Трапецевидная	+	–	1	–	–
Головчатая	+	+	2	–	–
Крючковидная	+	+	3	–	–
Пястные кости	+	III–V	1–3–2–2–1	–	–
Основные фаланги	+	I, III, V	2–2–1–1–1	–	–
Средние фаланги	–	–	0	–	–
Дистальные фаланги	–	–	0	–	–

соответствии с любым из методов оценки изменений в суставах при РА был разработан стандартизированный протокол описания КЛКТ кисти, представленный в виде таблицы (см. таблицу).

Сведения об изменениях кисти на фоне РА, полученные в ходе постпроцессорной обработки при последовательном анализе кросс-сканов и мультипланарных реконструкций, вносятся в стандартизированный протокол (эрозии и сужения отмечаются по баллам (от 0 до 5), остальные обозначаются знаками «+» или «-»). Изменения пястных костей, костей фаланг пальцев, а также пястно-запястных, пястно-фаланговых и межфаланговых суставов отмечаются в таблице через тире и обозначаются в соответствии с их порядковыми номерами.

По данным стандартизированного протокола в зависимости от потребностей клиницистов возможно не только определить рентгенологическую стадию патологического процесса, но и выполнить подсчет баллов с учетом выбранного общего или количественного метода оценки изменений в суставах при РА путем суммирования баллов по нужным позициям. Сведения, полученные при выполнении КЛКТ кисти у пациентов с РА, занесенные в стандартизированный протокол,

выглядят более наглядно, что значительно упрощает процесс сопоставления результатов конусно-лучевых исследований, выполненных в динамике для оценки результатов проводимого лечения.

В качестве примера использования стандартизированного протокола приводим клиническое наблюдение.

Большая Л., 1967 г. р., диагноз: «ревматоидный артрит серопозитивный (МО5.8), поздняя стадия, активность — II ФК (DAS28=3,2), эрозивный (рентгенологическая стадия II), с системными проявлениями (ревматоидные узелки, дигитальный артериит), антитела к цитруллинированному пептиду — отрицательные. Больна в течение 7 лет.

Пациентке была выполнена КЛКТ правой и левой кисти на этапе планирования лечения и для контроля его результатов. Сведения, полученные в ходе постпроцессорной обработки конусно-лучевых изображений (рис. 1, 2), учитывались в стандартизированных протоколах описания.

Стандартизированный протокол с данными КЛКТ левой кисти пациентки (см. таблицу) выполнен в динамике. При подсчете баллов до лечения, получено 87 баллов по методу Sharp в модификации van der Heijde и 28 баллов

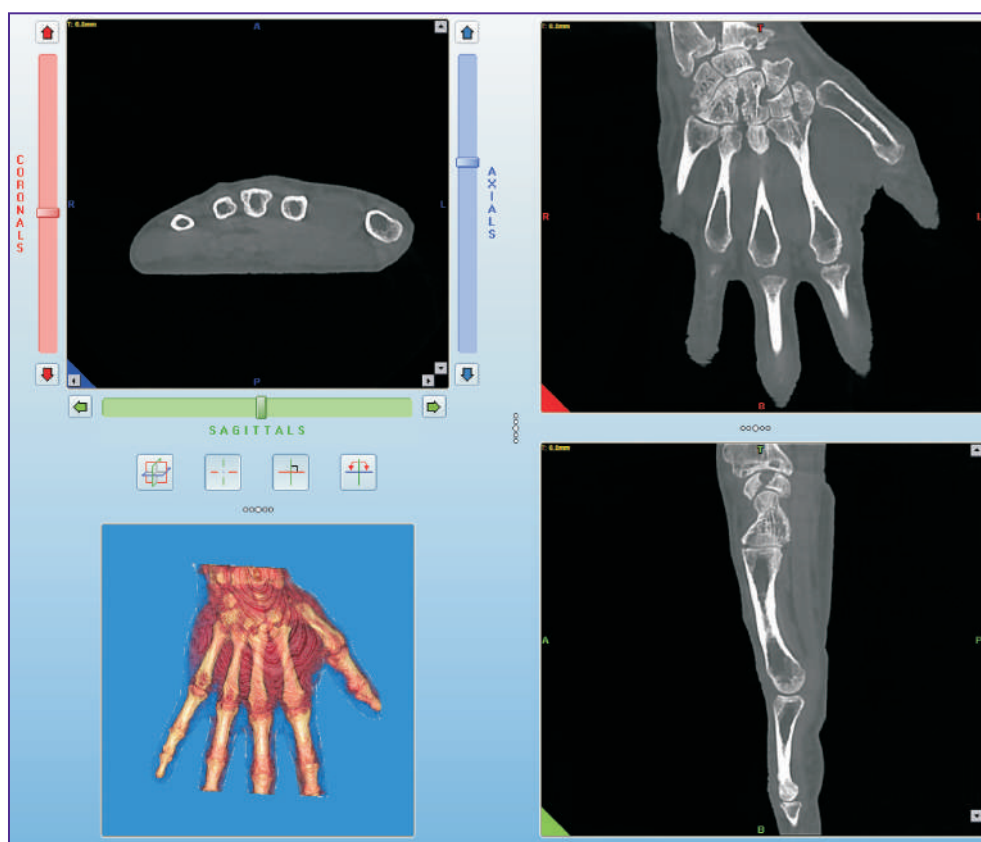


Рис. 1. Мультипланарные конусно-лучевые компьютерные томограммы левой кисти пациентки Л. На фоне диффузного остеопороза визуализируются множественные краевые узурсы и кистовидные полости костей запястья, дистальных эпифизов лучевой и локтевой костей. На данном уровне суставные поверхности уплощены, субхондральные пластинки склерозированы, отмечаются краевые костные разрастания, наиболее выраженные в проекции дистальных отделов лучевой и локтевой костей. Определяется сужение просветов суставных щелей лучеладьевидного сустава, суставов запястья и запястно-пястных суставов III степени, пястно-фаланговых и проксимальных межфаланговых суставов II степени

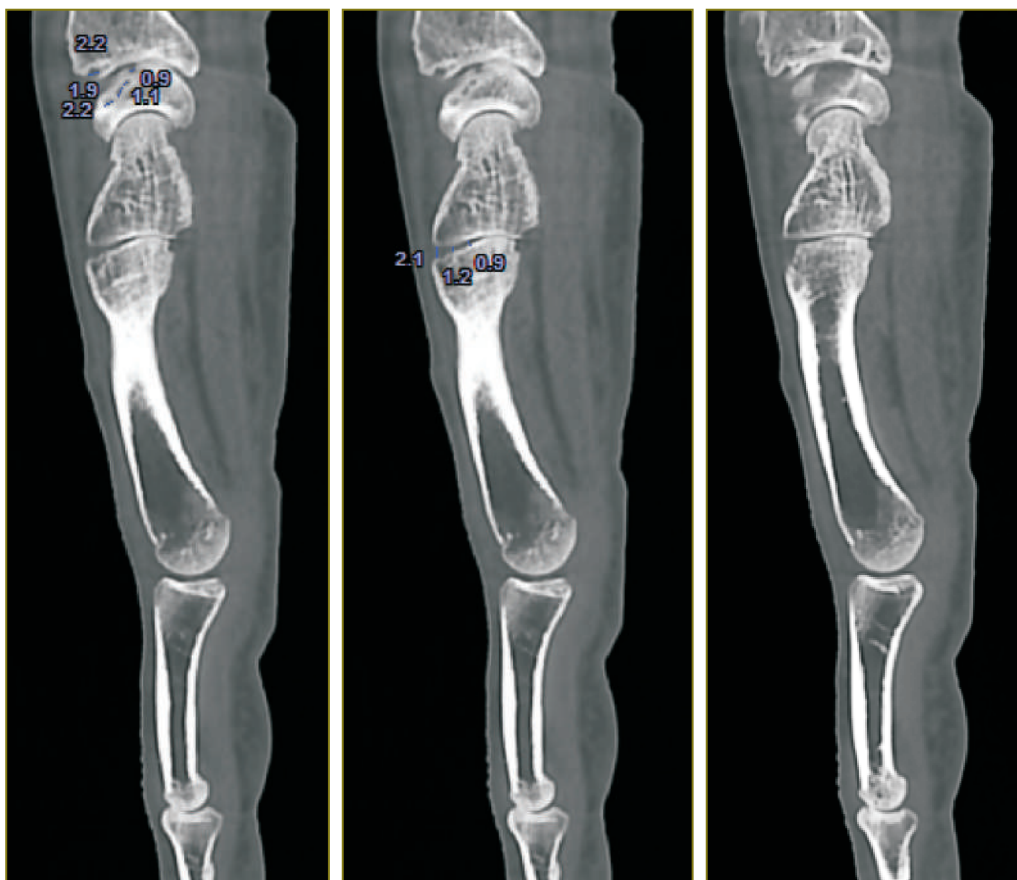


Рис. 2. Конусно-лучевые компьютерные томограммы левой кисти пациентки Л. в сагиттальной проекции. На фоне диффузного остеопороза на уровне субхондральных отделов лучевой и полулунной костей визуализируются множественные краевые узуры и кистовидные полости размером от 0,9 мм. Просветы всех суставных щелей на уровне сканирования неравномерно сужены, суставные поверхности уплощены, склерозированы

по методу SENS. По сравнению с результатами конусно-лучевого исследования после лечения было получено 92 и 30 баллов по методу Sharp в модификации van der Heijde и по методу SENS соответственно, что свидетельствует об эффективности проводимого лечения.

Заключение. Использование стандартизированного протокола описания конусно-лучевой компьютерной томографии кисти у пациентов с ревматоидным артритом позволяет унифицировать, структурировать и ускорить описание исследования. Его применение значительно облегчает процесс подсчета баллов в соответствии с любым из выбранных методов. Кроме того, при использовании предложенного протокола упрощается интерпретация полученных сведений, в том числе при выполнении КЛКТ кисти в динамике для оценки результатов проводимого лечения. Стандартизация описания выявленных изменений позволяет применять методику КЛКТ, обладающую высокой разрешающей способностью, в повседневной ревматологической практике.

Финансирование исследования и конфликт интересов. Исследование не финансировалось какими-либо источниками, и конфликты интересов, связанные с данным исследованием, отсутствуют.

Литература/References

1. Мясоедова С.Е., Лесняк О.М., Меньшикова Л.В., Большакова Т.Ю., Галушко Е.А., Протопопова Р.Н., Эрдес Ш.Ф., Черных Т.М., Виноградова И.Б., Базоркина Д.И. Распространенность ревматоидного артрита в России (по данным эпидемиологического исследования). *Терапевтический архив* 2010; 82(5): 9–14. Myasoedova S.E., Lesnyak O.M., Men'shikova L.V., Bol'shakova T.Yu., Galushko E.A., Protopopova R.N., Erdes Sh.F., Chernykh T.M., Vinogradova I.B., Bazorkina D.I. Prevalence of rheumatoid arthritis in Russia (according to epidemiological researches). *Terapevticheskii arkhiv* 2010; 82(5): 9–14.
2. Усеинов Р.К., Иськова И.А., Захарова С.Н., Кляритская И.Л. Опыт лечения ревматоидного артрита. Новые технологии (случай из практики). *Крымский терапевтический журнал* 2012; 1: 127–129. Useinov R.K., Iskova I.A., Zakharova S.N., Klyaritskaya I.L. Experience in the treatment of rheumatoid arthritis. New technologies (case report). *Kryms'kiy terapevtichnyy zhurnal* 2012; 1: 127–129.
3. Осипянц Р.А., Каратеев Д.Е., Панасюк Е.Ю., Лукина Г.В., Смирнов А.В., Глухова С.И., Александрова Е.Н., Волков А.В., Насонов Е.Л. Оценка структурных изменений суставов кистей и темпов прогрессирования ревматоидного артрита по данным сонографии. *Научно-практичес-*

кая ревматология 2013; 51(2): 132–137. Osipyants R.A., Karateev D.E., Panasyuk E.Yu., Lukina G.V., Smirnov A.V., Glukhova S.I., Aleksandrova E.N., Volkov A.V., Nasonov E.L. Evaluation of the structural changes of the hand joints and the rates of rheumatoid arthritis progression according to ultrasound data. *Nauchno-prakticheskaya revmatologiya* 2013; 51(2): 132–137.

4. Смирнов А.В. Атлас рентгенологической диагностики ревматоидного артрита. М: ИМА-ПРЕСС; 2009. Smirnov A.V. *Atlas rentgenologicheskoy diagnostiki revmatoidnogo artrita* [Atlas of rheumatoid arthritis diagnostic radiology]. Moscow: IMA-PRESS; 2009.

5. Colebatch A.N., Edwards C.J., Østergaard M., van der Heijde D., Balint P.V., D'Agostino M.A., Forslind K., Grassi W., Haavardsholm E.A., Haugeberg G., Jurik A.G., Landewé R.B., Naredo E., O'Connor P.J., Ostendorf B., Potocki K., Schmidt W.A., Smolen J.S., Sokolovic S., Watt I., Conaghan P.G. EULAR Recommendations for the use of imaging of the joints in the clinical management of rheumatoid arthritis. *Ann Rheum Dis* 2013; 72(6): 804–814. URL: <http://dx.doi.org/10.1136/annrheumdis-2012-203158>.

6. Sommer O.J., Kladossek A., Weiler V., Czembirek H., Boeck M., Stiskal M. Rheumatoid arthritis: a practical guide to state-of-the-art imaging, image interpretation and clinical implications. *Radiographics* 2005; 125(2): 381–389, <http://dx.doi.org/10.1148/rg.252045111>.

7. van der Heijde D.M. How to read radiographs according to the Sharp/van der Heijde method. *J Rheumatol* 1999; 26(3): 743–745.

8. van der Heijde D., Dankert T., Nieman F., Rau R., Boers M. Reliability and sensitivity to change of a simplification of the Sharp/van der Heijde radiological assessment in rheumatoid arthritis. *Rheumatology* (Oxford) 1999; 38(10): 941–947, <http://dx.doi.org/10.1093/rheumatology/38.10.941>.

9. Макарова Д.В. Возможности конусно-лучевой компьютерной томографии при исследованиях костей и суставов. Врач-аспирант 2013; 61(6.2): 282–289. Makarova D.V. Cone-beam computed tomography opportunities in bone and joint studies. *Vrach-aspirant* 2013; 61(6.2): 282–289.

10. Mudge C.S., Yoo D.C., Noto R.B. Rheumatoid arthritis demonstrated on PET/CT. *Med Health R I* 2012; 95(2): 55.

11. Aurell Y., Malac M., Forslind K. Work in progress: cone beam computed tomography (CBCT or extremity CT) — a new tool for evaluation of erosions in patients with rheumatoid arthritis. *ESSR* 2014, <http://dx.doi.org/10.1594/essr2014/P-0028>.

12. Koh K.J., Kim K.A. Utility of the computed tomography indices on cone beam computed tomography images in the diagnosis of osteoporosis in women. *Imag Sci Dent* 2011; 41(3): 101–106, <http://dx.doi.org/10.5624/isd.2011.41.3.101>.

13. Kokkonen H. *Development and evaluation of delayed CT arthrography of cartilage*. Acad. Diss. 2012.